手関節_走査説明

走査	描出像	観察部位	走査法	注意事項
手関節 リスター結節と第２中手骨底を結ぶライン 背側縦断走査 	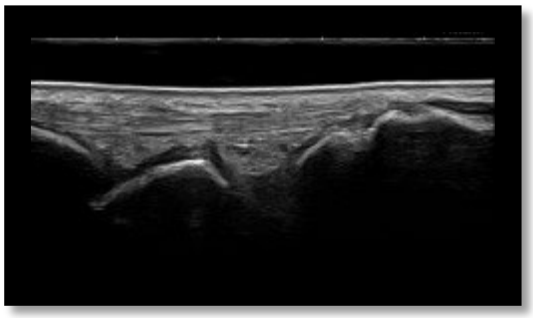 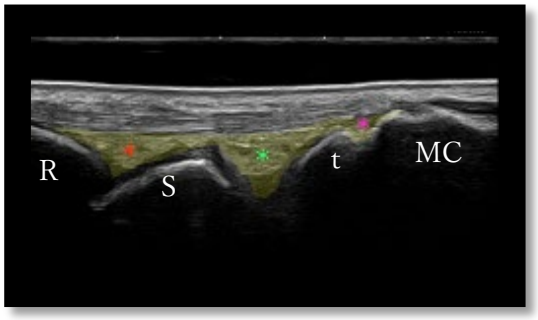 ＊：橈骨手根関節骨 ＊：手根間関節 ＊：手根中手関節 Ｒ：橈骨 Ｓ：舟状骨 ｔ：小菱形骨 ＭＣ：中手骨	橈骨手根関節 手根間関節 手根中手関節 橈骨 舟状骨 小菱形骨 第２中手骨	リスター結節（橈骨遠位端の中央付近にある隆起）と第２中手骨底を結ぶラインにプローブを縦に置き、関節面が画面中央にくる様にプローブの調整を行う。ここでは橈骨手根関節、手根間関節、手根中手関節が描出され、骨表は橈骨、舟状骨、小菱形骨、第２中手骨が描出される。 第２中手骨底を結ぶラインの観察が終了したら、プローブを少しずつ橈側に移動させ網羅的な観察を行う。	体位は仰臥位または座位で行うが、手首の過剰な背屈は描出能に大きな影響を及ぼすので注意する。 ＜プローブの圧迫走査＞ 観察の際に関節及び腱を押しすぎると滑液や肥厚した滑膜が潰れ、過小評価の原因となる。特に肥厚した滑膜の血流シグナル検出では著明である。関節をなるべく圧迫しないで、ゼリーの上にプローブを載せる感覚で行うと良い。 ＜ドプラの注意点＞ 血流シグナル検出には血流が安定するまで時間を要する。少なくとも５分以上の時間を置いてから行うと良い。

手関節_走査説明

手関節 リスター結節と第３中手骨底を結ぶライン 背側縦断走査 	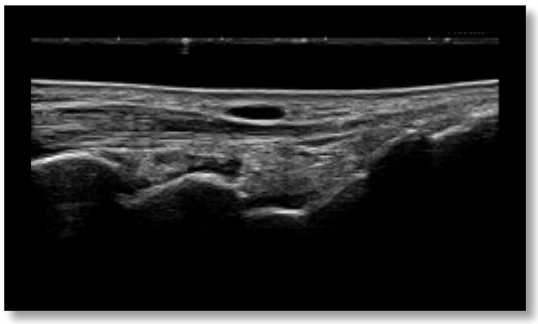 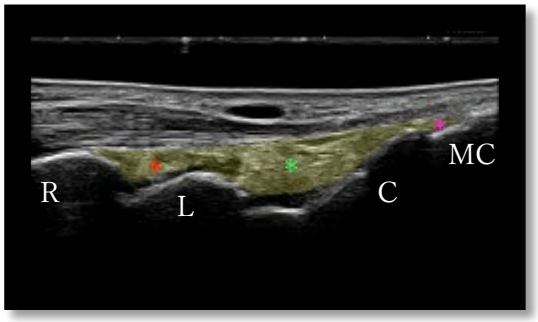 ＊：橈骨手根関節 ＊：手根間関節 ＊：手根中手関節 R：橈骨 L：月状骨 C：有頭骨 MC：中手骨	橈骨手根関節 手根間関節 手根中手関節 橈骨 月状骨 有頭骨 第３中手骨	観察は第２指中手骨底を結ぶラインから、少しずつ尺側にプローブを移動させ、リスター結節と第３中手骨底を結ぶラインの観察を行う。ここでは橈骨手根関節、手根間関節、手根中手関節が描出され、骨表は橈骨、月状骨、有頭骨、第３中手骨が描出される。	プローブの圧迫走査に注意する
手関節 リスター結節と第４中手骨底を結ぶライン 背側縦断走査 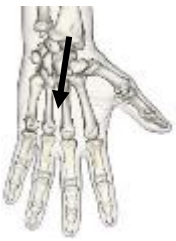	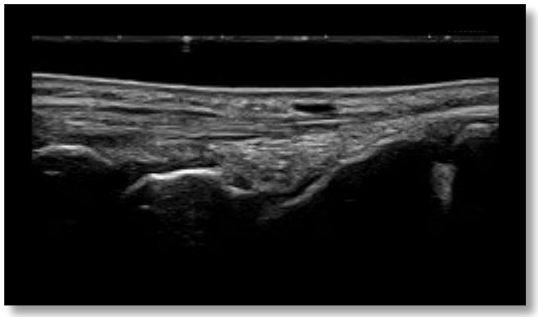 ＊：橈骨手根関節 ＊：手根間関節 ＊：手根中手関節 R：橈骨 L：月状骨	橈骨手根関節 手根間関節 手根中手関節 橈骨 月状骨 有鉤骨 第４中手骨	観察は第３指中手骨底を結ぶラインから、少しずつ尺側にプローブを移動させ、リスター結節と第４中手骨底を結ぶラインの観察を行う。ここでは橈骨手根関節、手根間関節、手根中手関節が描出され、骨表は橈骨、月状骨、有鉤骨、第４中手骨が描出される。	プローブの圧迫走査に注意する

手関節_走査説明

	H：有鉤骨 MC：中手骨			
手関節 尺骨頭と第５中手骨底を結ぶライン 背側縦断走査 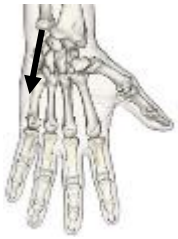	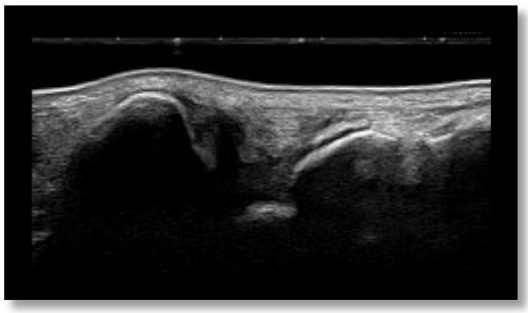 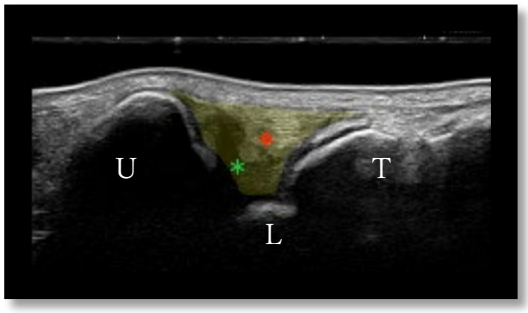 ＊：遠位橈尺関節 ＊：三角線維軟骨複合体 U：尺骨頭 L：月状骨 T：三角骨	遠位橈尺関節 三角線維軟骨複合体 尺骨頭 月状骨 三角骨	観察は第４指中手骨底を結ぶラインから、少しずつ尺側にプローブを移動させ、尺骨頭と第５中手骨底を結ぶラインの観察を行う。プローブを置いたら関節面が画面中央にくるよう様にプローブの調整を行う。 ここでは尺骨遠位端が描出され、尺骨頭と三角骨の間には三角線維軟骨複合体が描出される。 骨表は尺骨頭、三角骨が描出され、月状骨も見える場合がある。	プローブの圧迫走査に注意する 三角線維軟骨複合体は低エコー域で描出されるため、肥厚した滑膜と区別できない場合がある。
手関節 遠位橈尺関節 背側横断走査 	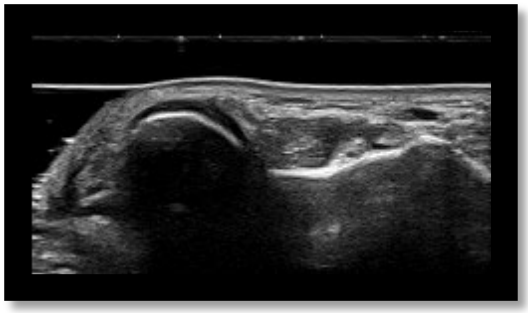 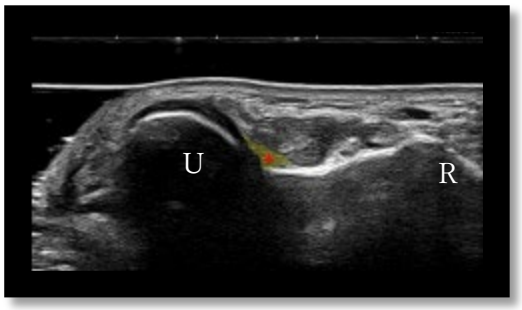 ＊：遠位橈尺関節 U：尺骨頭	遠位橈尺関節 尺骨頭 橈骨	遠位尺骨頭と橈骨にプローブを横断に置く。関節面が画面中央にくるよう様にプローブの調整を行う。ここでは遠位橈尺関節が描出され、骨表は遠位尺骨頭と橈骨が描出される。 ここでの観察はプローブを近位および遠位に移動させて網羅的な観察を行う。	プローブの圧迫走査に注意する

手関節_走査説明

	R：橈骨			
伸筋腱群 橈骨リスター結節 背側横断走査 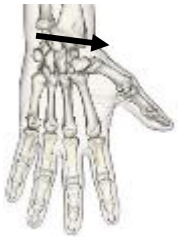	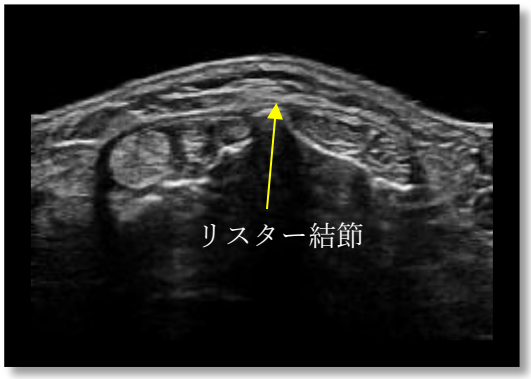	橈骨リスター結節	背側横断走査で伸筋腱群（第Ⅰ～Ⅵ区画）の観察を行う。橈骨のリスター結節隆起をランドマークに観察する。	背側伸筋腱は６つの区画から構成される。複数の腱が縦走するが、横断像で観察すると相対的な位置関係からそれぞれの腱が容易に同定できる
伸筋腱群 （第Ⅱ区画） 背側横断走査 背側縦断走査 	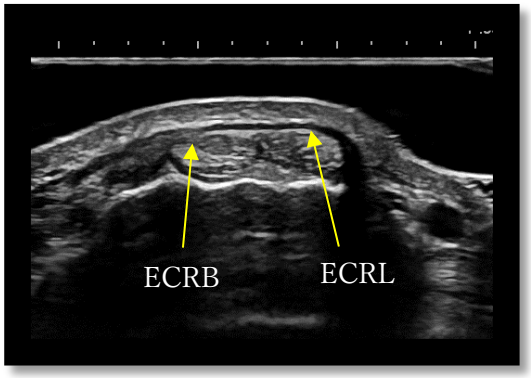 ECRB：短橈側手根伸筋腱 ECRL：長橈側手根伸筋腱 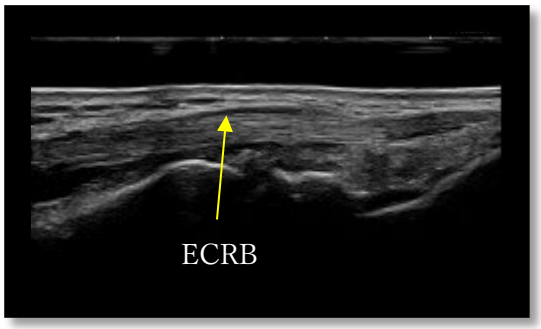	短橈側手根伸筋腱 長橈側手根伸筋腱	リスター結節のすぐ橈側にあるのが第Ⅱ区画を構成する短橈側手根伸筋腱と長橈側手根伸筋腱が描出される。観察は、近位、遠位にプローブを移動させて網羅的な観察に行う。 また必要に応じて縦断走査での追加観察を行う。	腱を観察する際にはプローブを腱に対して垂直に当てることが重要。垂直に当たらないとアニソトロピー（異方性）と呼ばれるアーチファクトで腱が低エコーに描出される。アニソトロピーの影響により腱の輝度が下がらないよう、プローブの角度を調整しながら観察を行う。
伸筋腱群 （第Ⅰ区画） 背側横断走査 	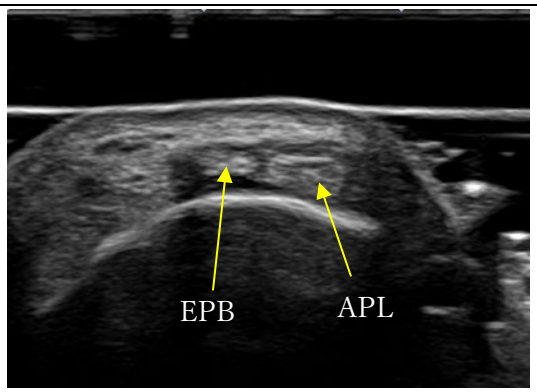 EPB：短母指伸筋腱 APL：長母指外転筋腱	短母指伸筋腱 長母指外転筋腱	さらにプローブを橈骨側面に移動すると、第Ⅰ区画である短母指伸筋腱と長母指外転筋腱が描出される。観察は、近位、遠位にプローブを移動させて網羅的な観察に行う。また必要	橈骨側面に位置しているため描出しづらい。前腕の向きを変え観察を行うと綺麗に描出される。 アニソトロピー注意しながら観察を行う

			に応じて縦断走査での追加観察を行う。	
伸筋腱群 （第Ⅲ区画） 背側横断走査 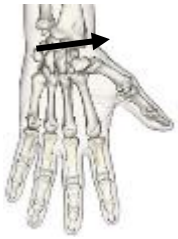	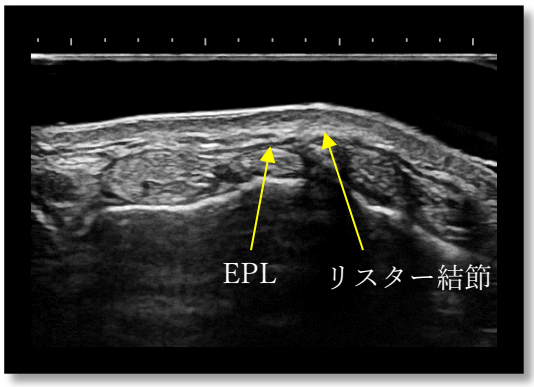 EPL：長母指伸筋腱	長母指伸筋腱	第Ⅲ区画である長母指伸筋腱はリスター結節のすぐ尺側に描出される。観察は、近位、遠位にプローブを移動させて網羅的な観察に行う。また必要に応じて縦断走査での追加観察を行う。	アニソトロピー注意しながら観察を行う
伸筋腱群 （第Ⅳ区画） 背側横断走査 	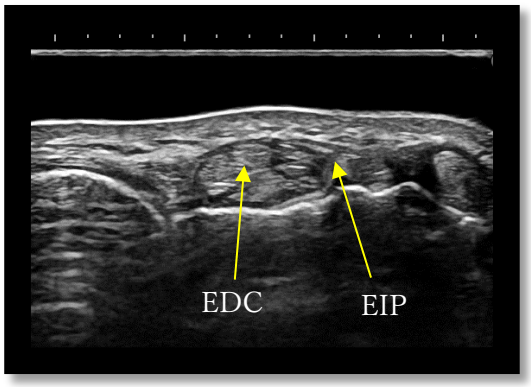 EDC：総指伸筋腱 EIP：固有示指伸筋腱	総指伸筋腱 固有示指伸筋腱	その隣りにあるのが第Ⅳ区画を構成する総指伸筋腱と固有示指伸筋腱が描出される。観察は、近位、遠位にプローブを移動させて網羅的な観察に行う。また必要に応じて縦断走査での追加観察を行う。	アニソトロピー注意しながら観察を行う
伸筋腱群 （第Ⅴ区画） 背側横断走査 	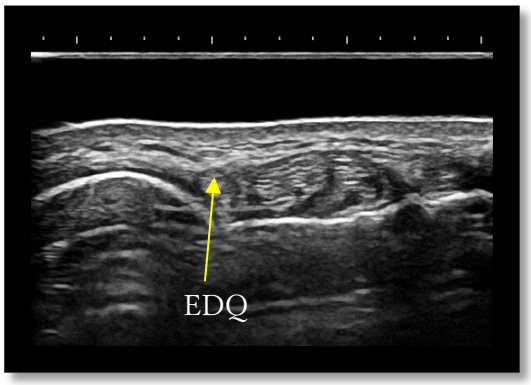 EDQ：固有小指伸筋腱	固有小指伸筋腱	尺骨頭の近くに第Ⅴ区画である固有小指伸筋腱が描出される。観察は、近位、遠位にプローブを移動させて網羅的な観察に行う。また必要に応じて縦断走査での追加観察を行う。	アニソトロピー注意しながら観察を行う

手関節_走査説明

伸筋腱群 （第VI区画） 背側横断走査 	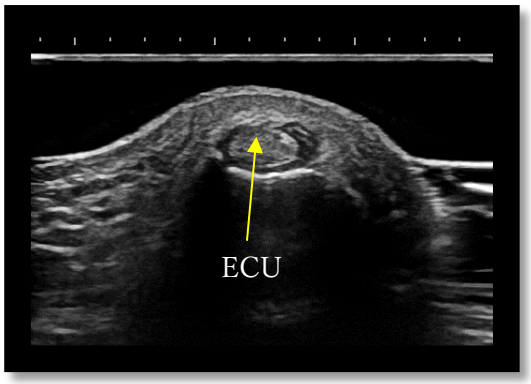 ECU：尺側手根伸筋腱	尺側手根伸筋腱	さらにその尺側には第VI腱区画を構成する尺側手根伸筋腱が描出される。 観察は、近位、遠位にプローブを移動させて網羅的な観察に行う。また必要に応じて縦断走査での追加観察を行う。	アニソトロピー注意しながら観察を行う 関節リウマチ患者さんでは、第VI区画の腱鞘滑膜炎像が比較的多く見られる。また、その直下には骨びらんを検出しやすい部位なので注意が必要。
屈筋腱群 掌側横断走査 	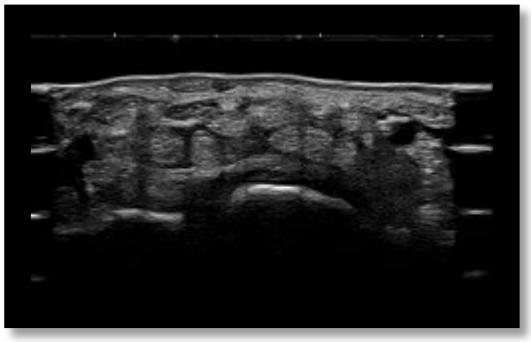 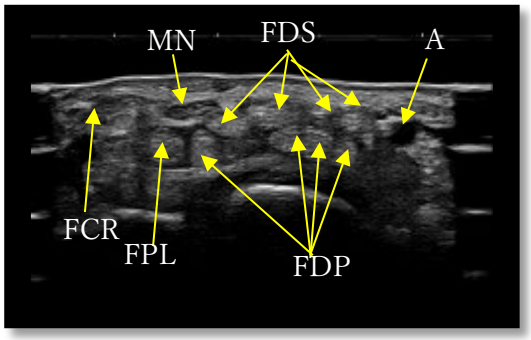 FCR：橈側手根屈筋腱 FPL：長母指屈筋腱 FDS：浅指屈筋腱 FDP：深指屈筋腱 MN：正中神経 Ａ：尺骨動脈	橈側手根屈筋腱 長母指屈筋腱 浅指屈筋腱 深指屈筋腱 正中神経	屈筋腱群を掌側から横断像で観察し、屈筋腱が明瞭に描出されるようプローブの調整を行いながら観察を行う。 楕円形の低エコー像として描出されるのが正中神経で、ファシキュラーパターンと呼ばれる独特の像を呈する。正中神経のすぐ横に橈側手根屈筋腱が描出され、その他に長母指屈筋腱、浅指屈筋腱、深指屈筋腱が描出される。観察は、近位、遠位にプローブを移動させて網羅的な観察に行う。また必要に応じて縦断走査での追加観察を行う。	アニソトロピーに注意しながら観察を行う 手指、手首の屈曲の程度により描出が左右されるので調整しながら観察を行う。