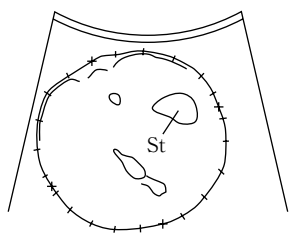
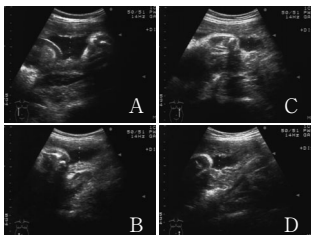
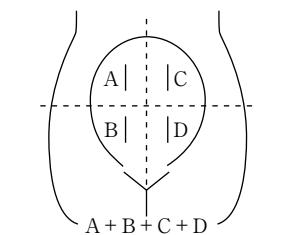
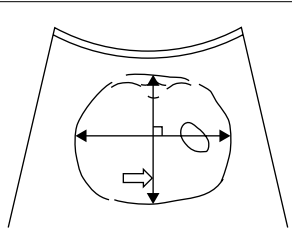

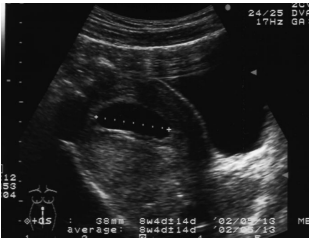
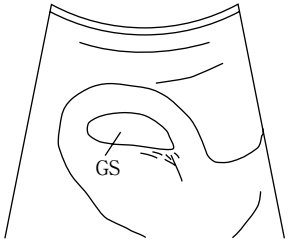

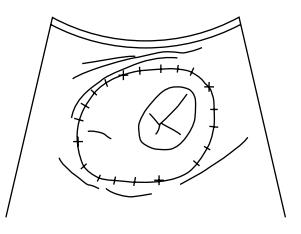
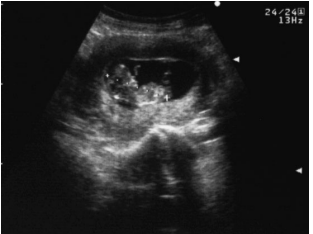


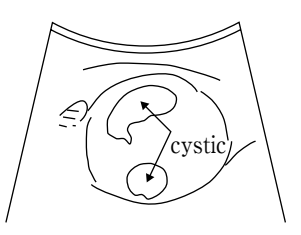
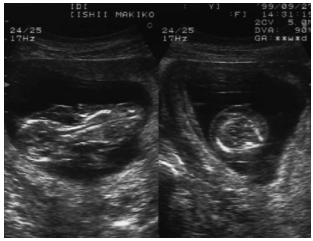
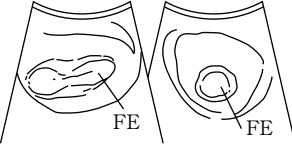
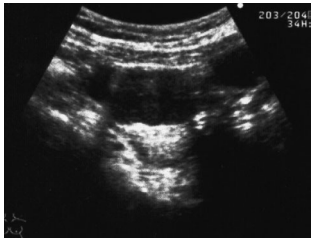
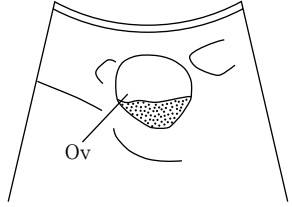


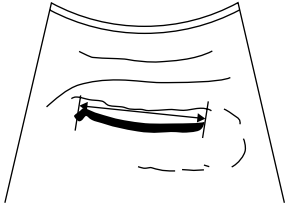
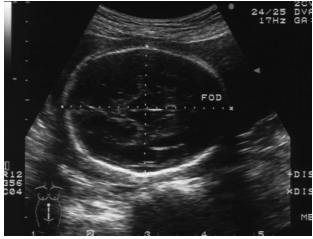
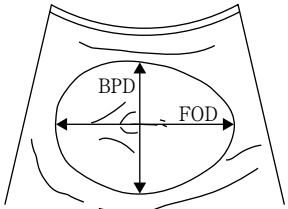

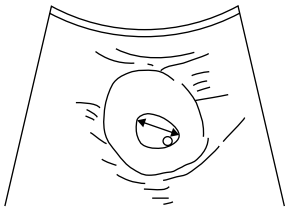
超音波検査用語集 標準化（案）
（産婦人科領域）

標準化委員会


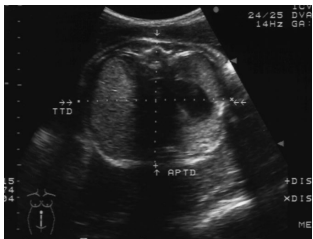
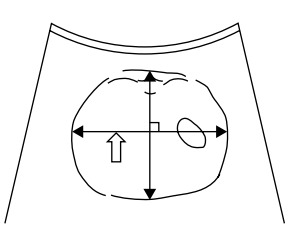

番号	名称	概念	対象疾患 対象部位	画像	シエーマ
1	AC (体幹周囲長)	胎児の腹部大動脈に直交する断面で、胃胞および臍静脈が腹壁から脊柱までの1/3～1/4描出される断面での腹部の周囲長。近似楕円の計測方法を用いたエリプス法と的手法を用いたトレース法とがある。(FTAも参照) (AC: abdominal circumference)	胎児		
2	AFI (羊水インデックス)	臍部を中心に子宮腔を四分割し、各腔の垂直方向の最大羊水深度の和。(羊水ポケットも参照) (AFI: amniotic fluid index)	妊娠子宮		
3	APTD (体幹前後径)	胎児の腹部大動脈に直交する断面で、胃胞および肝部臍静脈が腹壁から脊柱までの距離の前方1/3～1/4の部位に描出される断面での計測において、腹壁から脊椎棘突起先端までの距離。(TTDも参照) (APTD: antero-postero trunk diameter)	胎児		
4	BPD (大横径)	胎児頭部の正中線エコーに直交する最大径であり、透明中隔腔と四丘体槽が同時に描出される断面である。計測は探触子に近い頭蓋骨外側から反対側の内側までを計測する。また、外側から外側までを計測する方法もあり、統一化の検討がなされている。 (BPD: biparietal diameter)	胎児		

番号	名称	概念	対象疾患 対象部位	画像	シエーマ
5	blighted ovum (枯死卵)	胎嚢が子宮内に認められるものの、時間が経過しても胎芽が育ってこない状態。	妊娠子宮		
6	CC (胸囲長)	胎児心臓の四腔断面が観察される部位での胸周囲長。近似楕円の計測方法を用いたエリプス法と用手法を用いたトレース法とがある。 (CC : chest circumference)	胎児		
7	CRL (頭殿長)	胎児頭部から殿部までの長さ。 (CRL : crownrump length)	胎児 胎芽		
8	double bubble sign	十二指腸閉鎖により、閉鎖部より口側の胃と十二指腸が拡張して、連続する二つの嚢胞像として観察される。	胎児		

番号	名称	概念	対象疾患 対象部位	画像	シエーマ
9	double ring sign	胎児死亡により頭皮と頭蓋骨との間が、剥離してみられる。	胎児		
10	EFW (推定児体重)	実際の児の比重・体積と超音波による計測値から算出された篠塚らの理論式をエリプス法によるACを用いて変法とした推定児体重式、日超医の推奨式とその他の式を以下に示す。 (BPD, AC, FLも参照) $EFW = 1.07 \times BPD^3 + 0.30 \times AC^2 \times FL$ (日超医の推奨式) $EFW = 1.07 \times BPD^3 + 3.42 \times APTD \times TTD \times FL$ (篠塚らの式) $EFW = 1.25647 \times BPD^3 + 3.50665 \times FTA \times FL + 6.3$ (青木らの式) (EFW: estimated fetal weight)	胎児		
11	fat-fluid level	成熟嚢胞性奇形腫などで脂肪成分と漿液性成分のような異なる成分が、明瞭な境界をもって観察される。	卵巣腫瘍		
12	fetal breathing movement (胎児呼吸様運動)	胎児が子宮内において、あたかも呼吸のような運動を示すこと。	胎児		

番号	名称	概念	対象疾患 対象部位	画像	シエーマ
13	FL (大腿骨長)	大腿骨の長軸で化骨部分の中央から中央までの距離。 (FL : <u>femur length</u>)	胎児		
14	FOD (頭蓋前後径)	BPD計測と同一断面で、頭蓋骨前後での計測により得られる値。 (FOD : frontal occipital diameter)	胎児		
15	FTA (体幹断面積)	胎児の腹部大動脈に直交する断面で、胃泡および臍静脈が腹壁から脊柱までの1/3~1/4描出される断面での腹部の断面積。近似楕円の計測方法を用いたエリプス法と用手法を用いたトレース法とがある。(ACも参照) (FTA : fetal trunk area)	胎児		
16	GS (胎嚢)	絨毛膜腔像で内部に胎児(胎芽)像を認める。 (GS : <u>gestational sac</u>)	妊娠子宮		

番号	名称	概念	対象疾患 対象部位	画像	シエーマ
17	IUGR	推定体重が妊娠週数に比して小さく、胎児発育曲線上で-1.5 SD以下の推定体重をもつ児。 symmetrical IUGR (Type 1) 胎児の体重と身長が障害される。 asymmetrical IUGR (Type 2) 胎児の頭部の発育はある程度保たれているが、体幹、四肢の発育が障害されている。 (IUGR : intrauterine growth retardation)	胎児		
18	midline echo (正中線エコー)	大脳鎌-透明中隔-第三脳室-後大脳縦裂で形成される線状エコー。	胎児		
19	pseudo GS	子宮外妊娠や子宮奇形で出現する胎嚢様像。	子宮外妊娠 子宮奇形		
20	telephone receiver	致死性四肢短縮症で四肢の短縮や彎曲が観察される。	胎児		

番号	名称	概念	対象疾患 対象部位	画像	シエーマ
21	triple bubble sign	空腸閉鎖により閉鎖部より口側の胃と十二指腸および空腸が拡張して連続する三つの嚢胞像として観察される。	胎児		
22	TTD (体幹横径)	胎児の腹部大動脈に直交する断面で、胃胞および臍静脈が腹壁から脊柱までの1/3~1/4描出される断面での計測において、腹壁から脊椎棘突起先端までの距離がAPTDであるが、これと直交する距離をいう。 (APTDも参照) (TTD: transverse trunk diameter)	胎児		
23	羊水ポケット	子宮壁と胎児部分に内接する円の直径を測定し、羊水量の指標とする。 (AFIも参照)	妊娠子宮		

参考文献

- 1) 永江 学：産婦人科アトラス；ベクトル・コア，1994.
- 2) 産婦人科画像診断；産婦人科治療，5，72，1996.
- 3) 超音波診断要覧“産婦人科編”，東海大学出版，1991.
- 4) 周産期診療指針'97「周産期医学」，編集委員会，vol 27，1997.
- 5) 日超医：医用超音波用語集（第二版），1999.
- 6) 篠塚憲男，升田春夫，香川秀之，他：超音波胎児計測における基準値の作成，超音波医学23：879-888，1996.
- 7) 超音波胎児計測の標準化と日本人の基準値（案）の公示について：超音波医学28：844-871，2001.
- 8) 日本超音波検査学会 標準化委員会編：医用超音波用語集（案）－サイン集（シエーマ編）－，超音波検査技術，26(4)：79-108，2001.