第34回 日本超音波検査学会

Leading Innovation Seminar

Luncheon Seminar

III

小児急性腹症の超音波診断

2009年6月28日（日）　12:10〜13:00

第2会場（かごしま県民交流センター）

Clinical Image

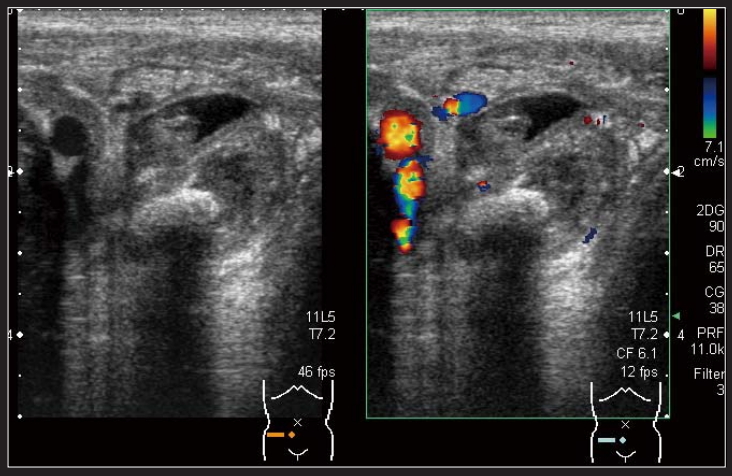

▲ 急性虫垂炎

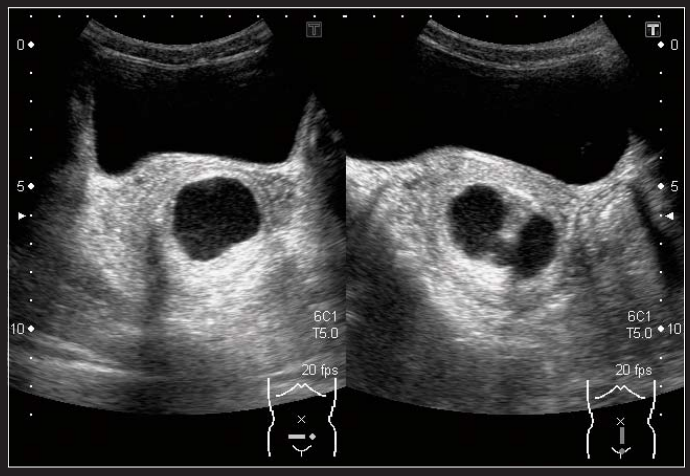

▲ 卵巣嚢腫の茎捻転

座長

国保旭中央病院 中央検査部

関根 智紀 先生

講演

小児急性腹症の超音波診断

社会保険徳山中央病院 小児科

内田 正志 先生

*参加事前登録は不必要です。セミナー当日に参加券を配布します。

TOSHIBA
Leading Innovation >>>

共催: 第34回 日本超音波検査学会
東芝メディカルシステムズ株式会社

Made for Life

Leading Innovation Seminar

Luncheon Seminar

第34回 日本超音波検査学会

小児急性腹症の超音波診断

社会保険徳山中央病院　小児科　**内田 正志** 先生

超音波画像の鮮明化や描出の工夫により、超音波が最も苦手としてきた消化管疾患の診断にも光明が見えてきた。
小児の腹部領域で、超音波検査が最も威力を発揮するのは消化管疾患と言っても過言ではないと考えるようになった。

小児では肝胆膵疾患の頻度は少なく、多くが消化管疾患である。
日常遭遇する消化管疾患の多くが腹痛、嘔吐、下痢、発熱などの症状（広義の急性腹症）で受診するが、的確な診断は容易ではなく、頭を悩ますことが多い。
なぜなら、診断ツールとして腹部単純写真と血液検査、尿検査以外に情報がなかったからである。
超音波検査の導入は消化器疾患の診断の迅速性と正確性を一変させたが、消化管疾患も例外ではない。
臨床像と従来の検査に加えて、超音波検査を駆使すれば、急性胃粘膜病変、腸重積症、急性虫垂炎、腸間膜リンパ節炎、急性腸炎の診断は可能である。
また、血管性紫斑病や便秘でも有用な情報を得ることができる。消化管疾患についても正確な診断をするためには超音波検査は欠かせない存在になりつつある。
特に小児救急の場面においては診断や診断の方向付けに果たす超音波検査の役割は計り知れない。

超音波検査士のみなさんが小児の腹部超音波検査に積極的に関与してくださるように期待します！