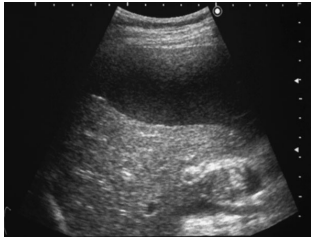
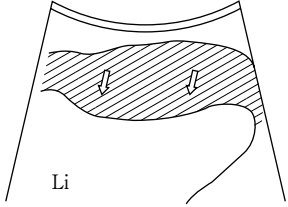
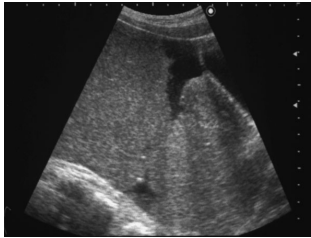
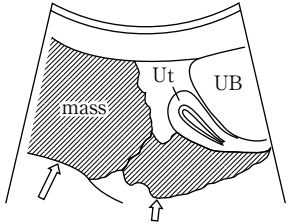
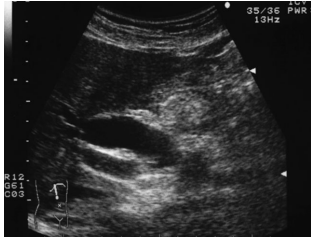
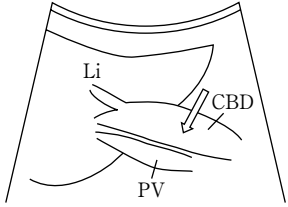
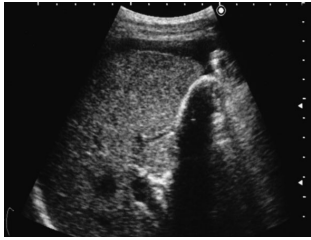
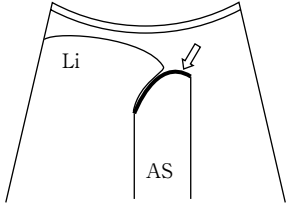



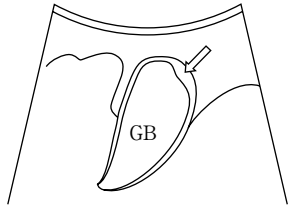
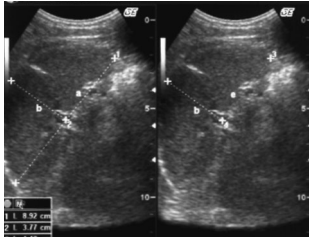
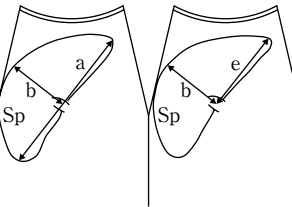
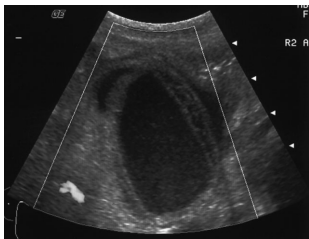
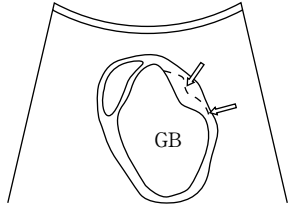


番号	名称	概念	対象疾患 対象部位	画像	シエーマ
63	scalloping	肝辺縁で観察される波状彎入像 (scalloping). ほたて貝のへりのような波形模様が語源. 腹膜偽粘液腫では、同時に腸管の圧排像も観察される.	腹膜偽粘液腫 腹膜播種		
64	Schnitzler's metastasis (シュニツラー転移)	腹腔内の悪性腫瘍が、膀胱直腸窩や直腸子宮窩 (Douglas窩) に播種性に転移したもの.	Douglas窩 癌転移		
65	seven-eleven rule	肝外胆管径 7 mm 以下を正常とし、11mm 以上を肝外胆管の閉塞所見として疑う所見.	肝外胆管 閉塞性黄疸		
66	shell sign	胆石が胆嚢内に充満し、内腔が描出されない場合に、強い音響陰影を伴った貝殻 (shell) に似た弧状のストロングエコーが胆嚢窩に一致して描出される. (double arc-shadowも参照)	充満型胆嚢結石 陶器様胆嚢 気腫性胆嚢炎		

番号	名称	概念	対象疾患 対象部位	画像	シエーマ
67	shotgun sign (<u>ショットガンサイン</u>)	総胆管下部の閉塞により上部胆管が拡張し、肝門部において門脈本幹とともにshotgun (二連銃) のように描出される。	肝外胆管 閉塞性黄疸		
68	shoulder sign	肥厚した幽門筋により、幽門部が腫瘤状に胃内腔に肩のように突出する像。(もともとはX線検査所見)(beak signも参照)	肥厚性幽門狭窄		
69	SMA syndrome	大動脈と上腸間膜動脈との分岐の角度に狭小化がみられる場合に、十二指腸第3部(水平部)が圧排され狭窄や閉塞をきたす。正常では分岐の角度は基部において40~60度であるが本症の場合は14度以下になるという報告もある。 10~20歳代に多い。また、内臓下垂、手術後、長期臥床との関係も多いとされる。	大動脈と上腸間膜動脈 十二指腸		
70	solid pattern (<u>充実性パターン</u>)	腫瘤の内部性状が充実性のもの。	充実性腫瘤 (全領域共通)		

番号	名称	概念	対象疾患 対象部位	画像	シエーマ
71	sonographic Murphy sign (マーフィー徴候)	急性胆嚢炎の際、右季肋下で肝縁の下に探触子を押し当てると胆嚢の痛みのために息を深く吸うことができない現象が、超音波検査で確認することができる。	急性胆嚢炎		
72	sonolucent layer	急性胆嚢炎などで炎症が高度の場合に、胆嚢壁が高・低・高の3層構造として描出されるが、このうちの粘膜と漿膜との間の低エコー層のことを意味する。胆嚢漿膜下の浮腫や壊死を反映している。	急性胆嚢炎 肝硬変などの低アル ブミン血症		
73	spleen index (スプリーイン デックス)	脾腫の判定基準はさまざまである。 ①SI = $b \times e$ (リニア電子) 脾腫: $20\text{cm}^2 <$ ②SI = $a \times b$ (コンベックス) 脾腫: $35\text{cm}^2 <$ ③SI = $c \times d$ (接触複合走査) SI < 15が正常。脾腫: $16 <$ 実際には①②が用いられている。 a: 長径 (前縁と後縁とを結ぶ線) b: 短径 (脾門でaに直角の線) c: 横径 (水平径) d: 縦径 (垂直線) e: 前縁-脾門 脾の断面積 $S = 0.9 \times a \times b$ (セクタ走査) 脾腫: $36.1\text{cm}^2 <$	脾腫		
74	striated intramural lucency	急性胆嚢炎の際に、肥厚した低エコーを呈する胆嚢壁内にみられる不整で不連続なスジ状エコー帯。不整で互い違いになっているような不連続なエコー帯。急性胆嚢炎での特異度は高い。	急性胆嚢炎		

番号	名称	概念	対象疾患 対象部位	画像	シエーマ
75	target sign target pattern (標的像)	(multiple concentric ring sign, bull's eye patternを参照)	腸重積		
76	too many tubes sign	閉塞性黄疸が高度のときに、肝内に拡張した肝内胆管像が多数みられる。	閉塞性黄疸		
77	triangle sign	分節型の胆嚢腺筋腫症に多くみられる所見で、胆嚢のくびれた部分に三角形 (triangle) の隆起像が描出される。	胆嚢腺筋腫症 (分節型)		
78	tumor in tumor	(mosaic pattern を参照)	肝細胞癌		