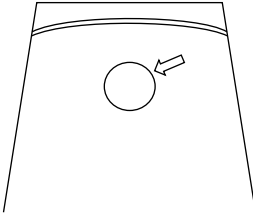
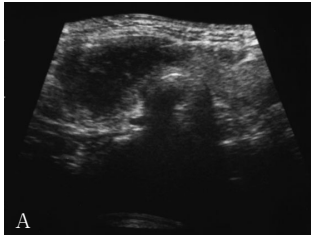
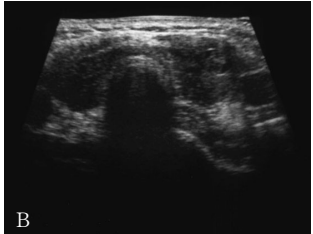
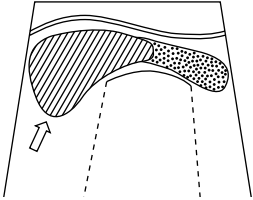
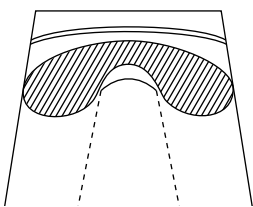
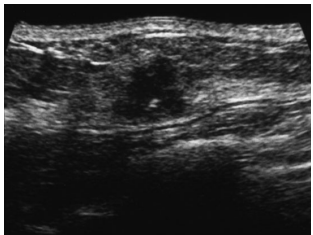
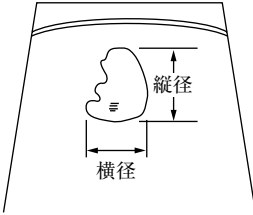


## 超音波検査用語集 標準化 (案)

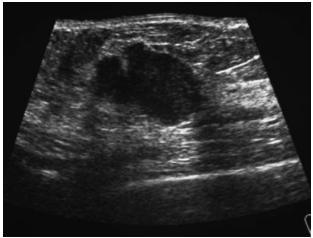
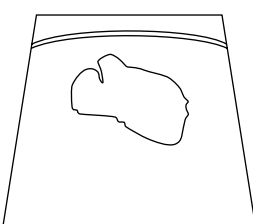
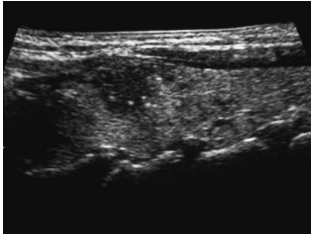
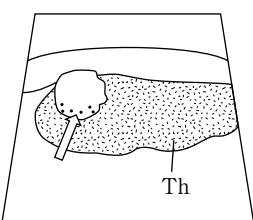
(表在領域)

標準化委員会

番号	名 称	概 念	対象疾患 対象部位	画 像	シエーマ
1	border (辺縁)	腫瘍と正常組織の境界 (腫瘍の内縁) をいう。 平滑, 粗雑と表現する。前者は良性, 後者は悪性なものが多い。	乳腺腫瘍 (全領域共通)		
2	creeping現象 (クリーピング現象)	疼痛を伴った低エコー領域が数日後に反対側の甲状腺へ移動する現象。 超音波像においてもその変化が観察される。	亜急性甲状腺炎	 A  B	 A 疼痛時  B 45日後
3	D/W ratio (縦横比)	腫瘍像の最大断面における縦径 (D) を横径 (W) で除したもの。 悪性は良性よりも高値を示す傾向にある。 縦横比は小, 1.0, 大と表現する。 (D/W : <u>depth width ratio</u> )	乳腺腫瘍		

番号	名 称	概 念	対象疾患 対象部位	画 像	シ ー マ
4	<b>dynamic test</b> (動的検査)	腫瘍の外部から圧迫や捻りを加え，変形や可動性を確認する検査。	腫瘍		
5	<b>halo</b> (ハロー)	腫瘍の境界部にみられる環状高エコーが太陽にかかる反射量のように描出されることから用いられている。 (境界部高エコーと同義語) 肝臓では腫瘍辺縁にみられる低エコー帯を指す。 (消化器・泌尿器領域のhaloを参照)	乳腺腫瘍		
6	<b>internal echo</b> (内部エコー)	腫瘍内部のエコー。 内部エコーを認めないもの，繊細均一，粗雑不均一と表現する。	乳腺腫瘍 (全領域共通)		
7	<b>lateral shadow</b> (外側陰影)	腫瘍外縁における外後方エコーが欠損すること。	乳腺腫瘍 (全領域共通)		

番号	名 称	概 念	対象疾患 対象部位	画 像	シェーマ
8	<b>mobility</b> (可動性)	圧迫や捻りによる腫瘍の動き.	乳腺腫瘍 (全領域共通)		
9	<b>mottled pattern</b> (豹紋パターン)	乳腺内部にみられる散在性の低エコー領域.	乳腺		
10	<b>posterior echo</b> (後方エコー)	腫瘍後方に現れるエコー. 腫瘍後方において、同一深度での周囲組織と比較し高エコーのものを増強、等エコーのものを不変、低エコーのものを減弱、全くエコーを認めないものを消失という.	乳腺腫瘍 (全領域共通)		
11	<b>posterior echo attenuation</b> (後方エコーの減弱)	腫瘍後方の減衰部分で腫瘍が膠原線維 (collagen) に富むと減弱する. back echo attenuationともいう.	乳腺腫瘍 (全領域共通)		

番号	名 称	概 念	対象疾患 対象部位	画 像	シェーマ
12	<b>shape (形状)</b>	腫瘍像全体から受ける形の印象。 整，不整と表現する。良性は類円形，楕円形，悪性是不整形が多い。	乳腺腫瘍 (全領域共通)		
13	<b>strong spotty echo</b>	腫瘍内の砂粒状あるいは微細な小石灰化像。 砂粒小体 (psammoma body) のこと。	甲状腺癌 (乳頭腺癌)		

## 参考文献

- 1) 竹原靖明，他：超音波診断（第2版），日本超音波医学会編，医学書院923～924，1994.
- 2) 横沢 保：甲状腺・上皮小体超音波診断アトラス，ベクトル・コア，1990.
- 3) 竹原靖明，他：超音波診断（第2版），日本超音波医学会編，医学書院893，1994.
- 4) 佐久間 浩：超音波アトラスー乳房，医歯薬出版，1990.
- 5) 佐久間 浩：乳房・甲状腺アトラス，ベクトル・コア，1993.
- 6) 小西淳二：甲状腺・頸部の超音波診断，金芳堂21，1992.
- 7) 日超医：医用超音波用語集（第二版），1999.
- 8) 日本超音波検査学会 標準化委員会編：医用超音波用語集（案）ーサイン集（シェーマ編）ー，超音波検査技術，26(4)：79-108，2001.